骨髄採取後、左腸腰筋部位に血腫を認めた事例

2009 年 10 月、 非血縁骨髄ドナーからの骨髄採取後、左腸腰筋部位に血腫ができるという健康被害が発生しました。

【経過】

骨髄採取2時間後、ドナーが左鼠径部あたりの腹痛を訴えたため、鎮痛剤を処方しましたが、痛みが治まらず、CTスキャンを実施しました。
その結果、骨盤内出血を確認し、血管造影を施行しました。速やかに出血の責任血管と思われる動脈にスポンゼルでの塞栓術を施行し、鎮痛剤と安静にて経過観察とされました。
ドナーのヘモグロビン値は、一時 9.4 g/dL まで低下（骨髄採取前の値は、13.2 g/dL）しました。Day +5 には、室内歩行も可能となり、食欲などの全身状態は良好でした。
その後まもなく回復し、社会復帰されました。

【対策】

当財団では、全国の採取施設に対し、穿刺針の長さと腸骨の厚みを十分配慮し、穿刺の深さを調整するよう「緊急安全情報」を発出しました。また、原因究明と再発防止の観点から、調査しました。
その結果、採取針の貫通が原因であると考えられたため、骨盤の形状に個人差があることを認識する、また、穿刺針はドナーのBMI等を考慮し、可能な限り短い骨髄採取針を選択するよう「安全情報」を発出しました。

●緊急安全情報
●安全情報（報告）

緊急安全情報

2009年11月4日

非血縁者間骨髄採取認定施設
採取責任医師　　各位

財団法人　骨髄移植推進財団
ドナー安全委員会

骨髄採取後、左腸腰筋部位に血腫を認めた事例について

このたび、骨髄採取後、左腸腰筋部位に血腫を認めた事例が報告されました。採取施設からの報告によれば以下のような概要です。

＜経過＞

入院時　　Ｈｂ　１３．２g/dl

Day +0　骨髄採取　採取部位：両側後腸骨陵　骨髄採取量：１０１０ml
採取2時間後、左鼠径部辺りの腹痛を訴え、鎮痛剤を処方するが、痛みが治まらず、ＣＴを施行。骨盤内出血を確認し、血管造影を施行。出血の責任血管と思われる動脈にスポンゼルでの塞栓術を施行し、鎮痛剤と安静にて経過観察とした。
Ｈｂ　１１．１g/dl

Day+1　ＣＴ施行し、血腫の縮小傾向を認めた。新たな出血所見は見られなかった。
Ｈｂ　９．９g/dl

Day+2　Ｈｂ　９．５g/dl

Day+3　ＣＴ施行し、血腫は前日より更に縮小が見られた。食事の制限はなし。
Ｈｂ　９．４g/dl
左足の動きに若干の制限あり。

Day+5　Ｈｂ　１０．７g/dl　　室内歩行可能。

＜原因＞[採取施設からの報告]
骨髄採取時に、骨髄採取針が腸骨を貫通した可能性が高いと考えられる。
（貫通の原因については調査中）

原因の特定につきましては、財団としても調査委員会を設置し調査をする予定でありますが、当面は、各施設におかれましては、**穿刺針の長さと腸骨の厚みを十分配慮して、穿刺の深さを調整すること**に留意して頂きたく存じます。

以上をご確認の上、ご対応をお願い申し上げます。

安全情報

2009 年 12 月 24 日

（財）骨髄移植推進財団
認定施設採取責任医師　各位

財団法人　骨髄移植推進財団
健康被害調査委員会
ドナー安全委員会

骨髄採取後、左腸腰筋部位に血腫を認めた事例について(調査報告)

本年 11 月 4 日付で標記内容にて通知(別紙)しました標記事例について、調査が終了しましたのでご報告いたします。今後も、同様事例が発生する可能性は否定できないため、再発防止の観点から下記の対策を策定しましたので、ご対応下さいますようお願いいたします。

＜調査の結論＞

- **本事例に関して、骨髄採取手技そのものに問題があったとは考えにくいが、更なる安全確保のため下記＜対策(再発防止策)＞の注意をお願いする。但し、出血をきたした原因となった採取部位は特定されていない。**
- **骨形成に関して、骨盤骨は正常範囲の厚さの範囲であり、CT をあらかじめ撮影していたとしても穿刺の深さを調節することは現実的には困難であったと考えられる。**
- **ドナーの体格から見て、必要以上に長い採取針が使われていたと考える。**

＜対策(再発防止策)＞

- **採取部位は、後腸骨稜から採取すること。(図 1　参照)**
- **健常人であっても、骨盤の形状に個人差があることを認識する。**
- **骨髄採取針は、骨髄提供者の BMI 等を考慮し、可能な限り短い長さの骨髄採取針(2 インチ程度の長さのものを推奨)を選択すること。**

なお、骨髄穿刺後ドナーが下腹部に強い痛みを訴えた場合には、CT 等必要な検査を行い、出血を認めた場合は適切な処置を講ずること。

以上をご確認の上、ご対応をお願い申しあげます。
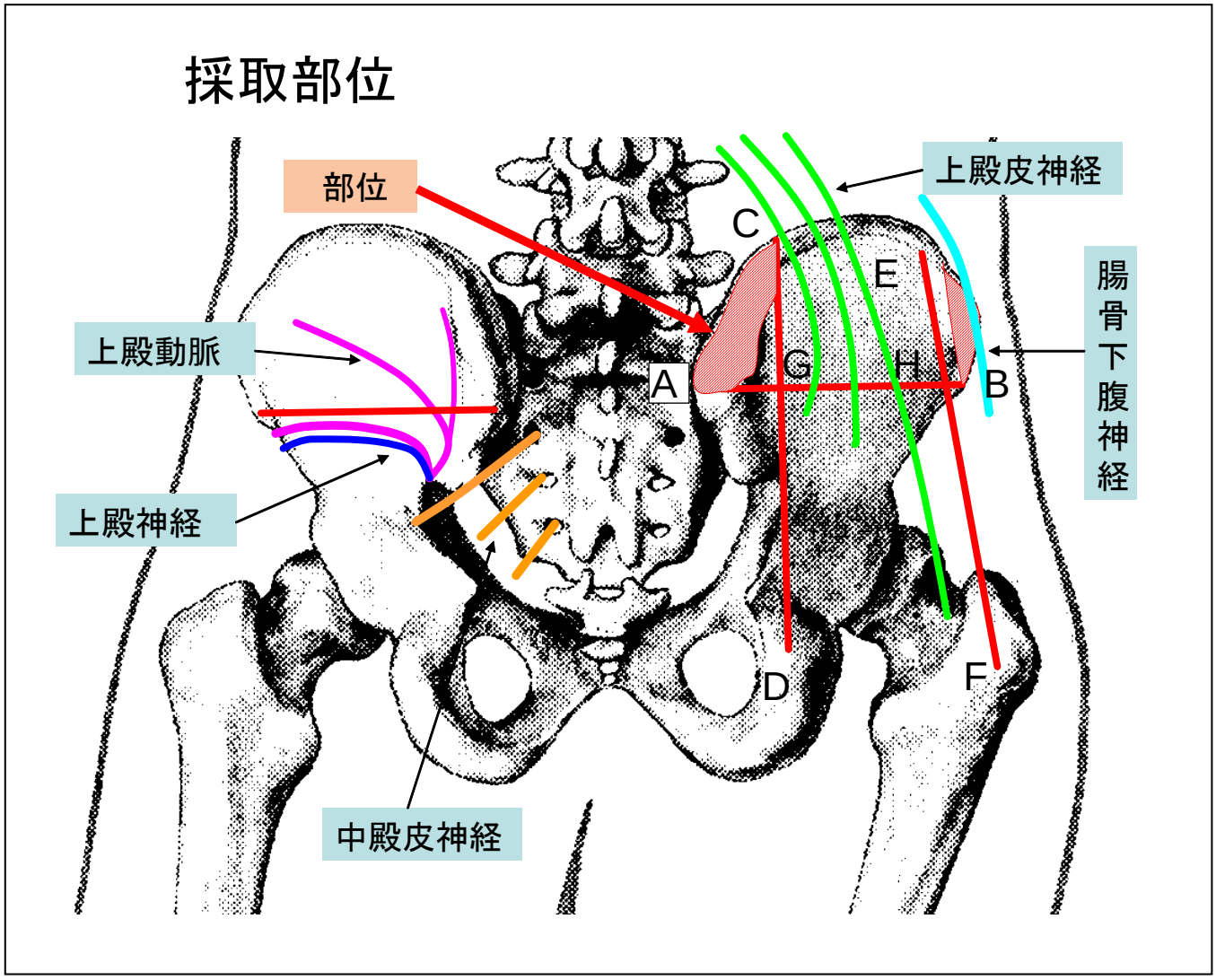
別紙　図１